Aus der chirurgischen Klinik der Universität Marburg.
Direktor: Professor Dr. Guleke.

Über Atresia ani

R. UNIV. BIBLIOTHEEK LEIDEN

Inaugural-Dissertation

zur

Erlangung der Doktorwürde in der Medizin, Chirurgie und Geburtshilfe

der

Hohen medizin. Fakultät der Universität Marburg

vorgelegt von

Hugo Nölle
approb. Arzt aus Elberfeld
zur Zeit Assistenzarzt am städtischen Krankenhaus zu Bielefeld

Marburg 1919

DRUCK: E. GUNDLACH AKTIENGESELLSCHAFT, BIELEFELD

Angenommen von der Medizinischen Fakultät Marburg
am 2. 7. 1919.

Gedruckt mit Genehmigung der Fakultät.

Referent: Herr Professor Dr. Guleke.

Herrn Professor Dr. Momburg
zugeeignet.

Über Atresia ani.

Der angeborene Verschluß des Afters führt die mit dieser Mißbildung behafteten Patienten fast immer in den ersten Tagen ihres Lebens in die Hände des Chirurgen, da naturgemäß das Leben mit dieser Mißbildung unvereinbar ist. Wenn auch in der Literatur (Mercur, Roux) von einem 13jährigen und 14jährigen Mädchen berichtet wird, daß sie bei vollständigem Verschluß des Anus alle 3—5 Tage durch Erbrechen ihre Fäcalmassen entleert haben sollen, so ist das wohl ein nicht absolut sicher verbürgtes und kaum glaubhaftes Kuriosum. Wenn Menschen mit Analatresie Monate und Jahre alt geworden sind, so handelt es sich stets um eine gleichzeitig bestehende Fistel oder Kommunikation mit anderen nach außen führenden Wegen oder mit der äußeren Haut. In der Tat findet sich bei Atresia ani etwa in der Hälfte der Fälle eine derartige Fistel, die meistens, wenn auch in geringem Maße, eine gewisse Stuhlentleerung ermöglicht. Bei einer bestimmten Form, den Fällen mit einer Fistel nach dem Vestibulum vaginae, ist sogar meist eine ausreichende Defäkation möglich, so daß solche Patientinnen mit ihrem Fehler alt geworden sind und keine besonderen Beschwerden deswegen empfunden haben.

Esmarch unterscheidet folgende Typen von Atresia ani: Die Atresia ani simplex. Die äußere Afteröffnung fehlt. Die äußere Haut zieht in der Rima ani glatt über die Stelle des normalen Afters hinweg, oder es findet sich ein kleiner Wulst, ein seichtes Grübchen als Andeutung des Afters. Unter der Haut ist aber stets die Ringmuskulatur des Sphinkter ani externus zu fühlen. Dicht unter der Oberfläche der Haut höchstens in 2 cm Tiefe liegt das Ende des Rektums. Sehr oft ist die trennende Schicht nur durch ein dünnes Häutchen dargestellt, das das Rektum mit seinem Mekonium leicht bläulich-schwarz durchschimmern läßt, oder der palpierende

Finger fühlt eine teigige Fluktuation unter der Haut des fehlenden Afters, als Zeichen der Nähe des Rektums mit seinen Kotmassen.

Die Atresia rekti: Der äußere After ist in normaler Weise ausgebildet. Der eingeführte Finger kommt aber in einer Tiefe von einigen Zentimetern an ein blindes Ende. Der Durchbruch des Anus und des Rektums, der beide Kanäle zu einem einzigen gestaltet, ist nicht erfolgt. Das Rektum ist von diesem Blindsack durch eine mehr oder weniger dicke Membrana getrennt. Es liegt eine größere Schicht von Bindegewebe zwischen beiden blinden Enden. Oft findet sich ein bindegewebiger Strang, der von einem Ende zum andern zieht.

Endet der Mastdarm höher als 2 cm über der äußeren Haut, und fehlt außerdem der äußere After, so haben wir die Vereinigung der beiden vorgenannten Typen vor uns, eine Atresia ani et rekti.

Nun kann die Perforation von Anus und Rektum ineinander erfolgt sein, aber so unvollkommen, daß nur ein feiner Gang zwischen Rektum und Anus besteht und praktisch diese Mißbildung dem vollkommenen Verschlusse gleich, oder wenigstens nahezu gleichkommt. Auch diese Kinder vermag der bestehende Gang nicht vor der Kotverhaltung, dem Ileus zu bewahren. Die Fälle von Atresia ani et rekti mit einer gemeinsamen Kommunikation oder Fistel, die häufig einen feinen Kanal von mehreren Zentimetern Länge darstellt, führt hinüber zu einer zweiten Hauptgruppe, den Atresien mit Fistelbildung, der man die Atresien ohne Fistelbildung gegenüberstellen kann.

Als einfachste Form wäre die bereits eben erwähnte Fistel zwischen Anus und Rektum aufzufassen. Dann werden Fisteln beschrieben, die teils außen in der Haut, teils innen irgendwo an einer Stelle der ableitenden Harn- und Geschlechtswege münden, sogenannte äußere und innere Fisteln. Die äußeren Fisteln verlaufen zum Damm (fistula perinealis), bei Männern besonders direkt hinter das Skrotum, in die Raphe des Skrotum, zur Unterseite des Penis, in die untere Umschlagstelle der beiden Praeputialblätter, und münden in der äußeren Haut. (Fistula skrotalis, suburethralis.) Bei Frauen finden wir Gänge, die zum Damm und Vestibulum führen. Diese fistulae vestibulares findet man oft als innere Fistel bezeichnet, als vaginales. Sie münden aber zwischen der hinteren Kommissur, den großen Schamlippen und dem Hymen, einer Region, die zweifellos vom äußeren Keimblatt abstammt, und daher als der äußeren Haut zugehörig zu betrachten

ist. Diese Atresiae ani cum fistula vestibularis oder kurz Atresiae ani vestibulares genannt, zeigen einen ausgesprochen gutartigen Charakter. Die Patientinnen kommen oft erst im 3. Jahrzehnt mit ihrem Fehler zum Arzt und lassen ihn operativ beseitigen. Die Fisteln sind oft so weit, daß eine Kotstauung nicht stattfindet. Ja es ist sogar von Ammon (1840) ein so weiter Anus anomalis vestibularis beobachtet worden, daß bei dem 7jährigen Mädchen ein Prolaps der Rektalschleimhaut vorlag. Der Anus vestibularis besitzt zuweilen einen Muskulus sphinkter internus.

Nicht immer liegen die Verhältnisse bei der Atresia ani vestibularis so günstig. Es kann auch hier der Gang und die Mündung sehr eng sein und es können die Kinder durch eine fehlende Kontinenz des Anus anomalis, durch den beständigen Kotfluß außerordentlich belästigt und gesundheitlich geschädigt werden.

Mikroskopisch sind diese Fistelgänge meist nicht untersucht worden. Doch finden sich einzelne Angaben, wo Auskleidungen mit Pflaster und Übergangsepithel beobachtet wurden. Stieda (1903) hat einen suburethralen Fistelgang genau in Serienschnitten durchsucht und im inneren Drittel des Ganges Mastdarmschleimhaut im äußeren Plattenepithel gefunden. Die Mitte zeigte keinen epithelialen Überzug.

Die inneren Fisteln, die also nicht zur äußeren Haut führen, gehen bei männlichen Kindern vom Rektumende zur Blase (Atresia ani vesikalis), zur Harnröhre in der pars prostatika (urethralis), bei weiblichen Individuen zur Vagina (vaginalis), zum Uterus (uterina) und auch zur Blase (vesikalis). Die Möglichkeit der vesikalen Fistel beim Weibe ist bestritten worden, jedoch sind solche Fälle einwandfrei beschrieben. Sie fanden sich stets bei einem uterus duplex. Auch die Atresia ani uterina und vaginalis ist sehr selten. Erwähnen muß ich zum Schluß noch eine Mißbildung des Darmendes der Vollständigkeit halber, nämlich die Mündung des Darms im Nabel oder an einer anderen Stelle der Bauchdecken bei vollständigem Fehlen des Mastdarms und eines Teiles des Kolon.

Doch hat diese Form geringes chirurgisches Interesse, weil operativ diese Verhältnisse sich kaum zu normalen umwandeln lassen.

Stieda hat die auf Esmarch zurückgehende Einteilung auf Grund seiner Anschauungen über die Entstehung der einzelnen

Formen korrigiert und eine neue exakte Nomenklatur angegeben. Es sind jedoch die Ansichten über die Entstehungen der einzelnen Bildungsformen noch recht verschieden und keineswegs allgemein anerkannt und die alte Einteilung ist praktisch durchaus ausreichend und verständlich.

Um sich eine Anschauung über das Zustandekommen der verschiedenen Mißbildungen zu machen, muß man auf entwicklungsgeschichtliche Vorgänge zurückgreifen. Im Anfang der Entwicklung zeigt das Entoderm eine breite Rinne, die sich von den Seiten her weiter einstülpt und zu einem Rohre schließt. An dem Schwanzende bleibt dieser Verschluß am längsten aus und es besteht in diesem Stadium also schon ein After, der bei gewissen Amphibien auch dauernd bestehen bleibt, beim Menschen jedoch schließt er sich durch das Zusammenlegen der Ektodarmränder, so wie es die dargestellten Serienbilder aus dem Hertwig'schen Lehrbuche der Entwicklungsgeschichte veranschaulichen:

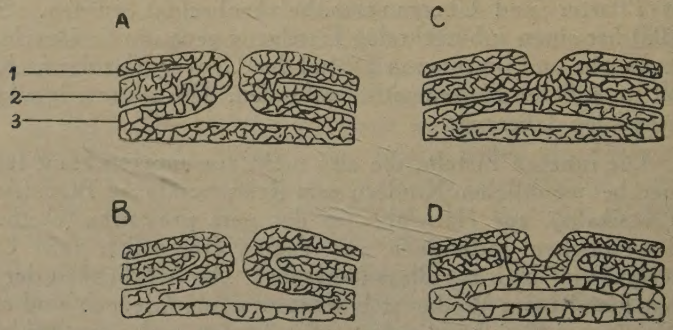

Abbildung 1.
(aus Hertwig, Lehrbuch der Entwickl.-Gesch.
1 Ektoderm 2 Mesoderm 3 Entoderm

Die Verschlußplatte des Afters, die dadurch geschaffen wird, ist die Aftermembran oder in einem späteren Stadium besser Kloakenmembran genannt, weil in dem hinter ihr gelegenen Raum nicht nur der Darm endet, sondern auch die Urnierengänge einmünden und der Urachus.

Weiter wachsen in ihn die Wolff'schen und Müller'schen Gänge ein. Die Kloake scheidet sich nunmehr in einen ventralen

und einen dorsalen Teil dadurch, daß das zwischen Darm und Urachus gelegene Körpergewebe von oben her wie ein Septum (Septum Douglasi) in die Kloake hineinwächst, und von beiden Seiten der Kloake zwei Wülste sich hervorhebend die Scheidewand mit dem vorgenannten Septum vervollständigen. Die so entstandenen Verhältnisse lassen sich am besten an folgender ebenfalls dem Hertwig'schen Lehrbuche entnommenen Abbildung darlegen.

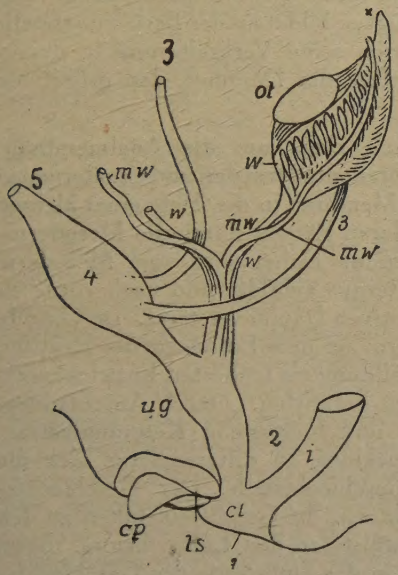

1 Kloakenmembran
2 Einwachsendes Septum Douglasi
3 Ureter
4 Harnblase
5 Urachus
i Rektum
cl Kloake
ls Geschlechtswülste
cp Geschlechtshöcker
w Urniere und Urnierengang
ot Keimdrüse
mw Müller'scher und Wolff'scher Gang.

Abbildung 2.
(aus Hertwig, Lehrbuch der Entwickl.-Gesch.

Der nach hinten abgetrennte Teil der Kloake fällt dem Rektum zu, der vordere wird Sinus urogenitalis genannt. In ihn münden die Urnierengänge, die Müller'schen und Wolff'schen Gänge. Der Urachus steht ebenfalls mit dem Sinus urogenitalis in Verbindung. Er bildet die Harnblase und nimmt die beiden Ureteren auf. Nach dem Nabel zu verödet der Gang. Die Verschlußmembran der nunmehr in zwei Teile geteilten Kloake deckt als Urogenitalmembran den Sinus urogenitalis, als Analplatte den Enddarm.

Am vorderen Ende der Urogenitalmembran hat sich schon lange vor der Teilung der Kloake ein kleiner vorspringender Hügel entwickelt, der Geschlechtshöcker, und seitlich von ihm, sich um den Rand der genannten Membran legend, die Geschlechtswülste. An der Unterfläche des Geschlechtshöckers bildet sich eine Rinne, deren Ränder als zwei scharfe Epithelfalten die Rinne seitlich begrenzen und nach abwärts bis zur Kloakenmembran reichen. Sie heißen Geschlechtsfalten. Die Urogenitalmembran bricht später auf und der Urogenitalkanal hat seine Öffnung nach außen. Das die Kloake teilende Septum Douglasi bildet an der Berührungsstelle mit dem Kloakenmembran durch seine Verbreiterung in dorsoventaler Richtung die erste Anlage des Dammes, den primitiven Damm.

Durch Mesodermwucherung rings um die Analmembran, teilweise sich in diese zwischen ihrer entodermalen und ektodermalen Schicht einschiebend, wird die Membran in die Tiefe einer kleinen Grube (Aftergrube) verlagert, deren Ränder durch die Mesodermwucherung emporgehoben wurden. Dabei wird vom Mesoderm der Muskulus sphinkter ani externus gebildet und nach vorne zu der primitive Damm zum definitiven Damm verstärkt. Im Grunde der Aftergrube liegt das Ektoderm auf dem Entoderm des Rektum, so wie schon auf der ersten Abbildung im frühesten Entwicklungsstadium beide Epithellagen sich berührten. Durch Auseinanderweichen der Zellen tritt After und Rektum in Kommunikation. Vom vierten Monat der Entwicklung an differenzieren sich die weiblichen und männlichen Geschlechtsteile. Der Geschlechtshöcker wird beim Weibe zur Klitoris, die Geschlechtsfalten zu den Labia minora, die Geschlechtswülste zu den Labia maiora. Beim Manne schließt sich die Rinne an der Unterseite des Geschlechtshöckers zur Urethra. Die Geschlechtswülste legen sich zum Skrotum zusammen.

Wie aus diesem Entwicklungsgange die vorgenannten Entwicklungsfehler resultieren, ist teilweise leicht einzusehen. Bleibt die Bildung der Aftergrube aus, hat sich die äußere Haut nicht in die Aftergrube hineingesenkt, beziehungsweise hat die Mesodermwucherung das Ektoderm ganz vom Rektum abgehoben, so haben wir die Atresia ani vor uns. Hat sich hingegen der Analtrichter normalerweise angelegt, und bleibt doch der Verschluß der Membran bestehen, so resultiert eine Atresia rekti. Nicht so ohne weiteres ist es zu erklären, wenn das Rektum in ziemlicher Tiefe endet.

Die Entwicklungsgeschichte lehrt, daß sich normalerweise in der Analgegend, wie das die erste Abbildung zeigt, Ektoderm und Entoderm während der ganzen Entwicklung berühren. Zu einer Erklärung genügen hier die Vorstellungen von einfachen Hemmungsbildungen nicht. Dafür, daß ein Kontakt des Afters mit dem Rektum bestanden hat, spricht ja der Befund einer strangartigen Verbindung, oder einer feinen Fistel zwischen Anus und dem hoch im Becken endenden Rektum, den man oft findet. Ahlfeld hat hier folgende mechanische Erklärung gegeben. Durch Bewegung der Schwangeren werden Bewegungen der Frucht im Uterus ausgelöst. Dabei kann es zum Zug an der Nabelschnur kommen. Durch diesen Zug, der ja auch an dem Duktus omphaloentericus wirkt, soll zu einer Zeit, wo der Darm noch nicht in Schlingen verläuft, sondern in grader Richtung craniocaudal zieht, der Enddarm von der Analmembran abgezogen worden sein, während die äußeren Darmhüllen als bindegewebiger Strang zurückblieben.

Andere Erklärungen, wie fötale Peritonitis, Lues usw., erscheinen nicht befriedigend, sondern mehr wie Notbehelfe. Eine wohlbegründete Erklärung hat Kreuter gefunden (1904). Er betont die Tatsache, daß bei einem großen Teile der Wirbeltiere der Darm sein Lumen in frühembryonaler Zeit durch Wucherung des Darmepithels wieder verliert, nachdem dasselbe bereits vorher ausgebildet war, und es erst später sich durch Auseinanderweichen der Zellen wieder bildet. Er hat zum Teil durch eigene Untersuchungen, zum Teil aus der Literatur festgestellt, daß große Teile des Intestinalrohres bei verschiedenen Tierklassen obliterieren, so der Oesophagus und das Duodenum beim Menschen, der Oesophagus und Enddarm bei Fischen. Kreuters Ansicht ist zwar von verschiedenen Seiten angezweifelt, doch nicht widerlegt worden. Die Verhältnisse bei Atresia rekti mit hochsitzendem Rektumende werden dadurch am besten erklärt, ebenso der häufig zu findende Strang oder die Fistel vom Rektum zum Anus. Courvoisier (1902) hat einen Fall von Atresia ani urethralis beschrieben, bei dem außerdem eine Atresia ösophagi bestand.

Leicht ist sodann wieder als eine Hemmungsbildung die Atresia ani vestibularis beim Weibe und die Atresia ani urethralis beim Mann zu erklären. Rektum und Sinus urogenitalis standen ja miteinander in offener Verbindung. Bleibt nun das verschließende Septum Douglasi, welches die Kloake teilt, unvollständig und läßt

einen feinen Verbindungsgang zwischen beiden Höhlen offen, so ist die Kommunikation zwischen Rektum und Sinus urogenitalis, das heißt, mit den aus ihm entstehenden Gebilden, beim Manne der Urethra, beim Weibe dem Vestibulum, gegeben.

Was nun die Mastdarmblasenfistel betrifft, so besteht nur in den allerfrühesten Stadien der Entwicklung eine Verbindung zwischen dem Blasenteil der Kloake und dem Mastdarm. Später lagert sich der Sinus urogenitalis zwischen Blase und Rektum (vergleiche Abbildung 2). Man muß aber annehmen, daß sich in frühen Stadien der Mastdarm an die Blase angelegt hat und mit ihr verwachsen ist. An dieser Stelle ist es dann zum Durchbruch gekommen nach dem Lehrsatze von Kästner: „Wo im Verlauf der Ontogenese zwei Epithelstrecken der Fläche nach verlöten, ist die Disposition zu Durchbrüchen gegeben". Daß dieser Durchbruch schon sehr früh zustande gekommen sein muß, dafür spricht deutlich der eigenartige Befund, daß Atresia ani vesikalis bei Weibern stets bei gleichzeitig vorhandenem Uterus duplex separatus vorkommt. Ein Zeichen dafür, daß die beiden ventralwärts zur Kloake absteigenden Müller'schen Gänge in der Blasendarmfistel ein Hindernis vorgefunden haben und gezwungen wurden, getrennt in die Kloake zu münden und dauernd teilweise getrennt zu bleiben.

Für die seltene Atresia ani vaginalis und uterina muß ebenfalls eine Verwachsung mit folgendem Durchbruch angenommen werden. Auch diese beiden Gänge haben in der Entwicklungsgeschichte nie kommuniziert.

Stark umstritten ist die Entstehung der äußeren Fisteln, die ebenfalls relativ selten vorkommen (nach Ziemendorff in 6,2%, nach Anders in 5,2% der Fälle). Stieda nahm an, daß sie durch den Druck des Mekoniums entstanden seien, eine Ansicht, die von Lären widerlegt wurde, der nachwies, daß in der Fötalperiode im Darm kein Druck des Mekoniums vorhanden sei. Rotter sieht in den äußeren Fisteln auch reine Hemmungsbildungen, doch setzt diese Ansicht voraus, daß erstens die Geschlechtswülste und Falten sich unvollkommen zusammenlegen, daß zweitens eine Kommunikation zwischen Rektum und Sinus urogenitalis bestehen bleibt bei drittens bestehendem Analverschluß. Eine immerhin etwas komplizierte Annahme. Keine der bisher gegebenen Erklärungen ist befriedigend.

Eine oft bei Mißbildungen beobachtete Tatsache ist das Vorliegen verschiedener Mißbildungen bei einem Individuum.

Auch bei der Atresia ani finden wir diese Multiplizität der Abnormitäten. Schon erwähnt habe ich den Fall von Atresia ani mit gleichzeitiger Atresia ösophagi. Bürger hat bei Atresia ani einen angeborenen Defekt des Unterkiefers, einen Leistenhoden, Phimose, Hydromyelie und Mißbildungen der Extremitäten gefunden. Ich führe noch ein paar hierher gehörige Fälle an:

Fall Sternberg 1907 Atresia ani vesikalis. Kryptorchismus. Mißbildungen des Herzens. Linke Niere und Ureter rudimentär.

Fall Orthmann Atresia ani et vaginae. Uterus et vagina duplex. Hydromethra und Hydrokolpos. Fötale Peritonitis.

Fall Vincent 1897 Atresia ani et urethrae. Geschlecht war fraglich, da Geschlechtsteile wenig entwickelt.

Fall Stieda 1902 Atresia ani urethralis. Atrophie der linken oberen Niere. (Rinde schmal, Papillen abgeplattet.) Dilatation des linken Nierenbeckens. Schlängelung und Dilatation des linken Ureters.

Fall Edington 1904 Atresia ani Links Hydronephrose. Ureter am Blasenende verschlossen.

Fall Frank 1903 Atresia ani. Mißbildung der Füße. Ureteren erweitert.

Bei dem in der Marburger chirurgischen Klinik von mir beobachteten Fall von Atresia ani fand sich eine persistierende Vena cava superior sinistra, ein doppelter Daumen an der rechten Hand und eine beiderseitige Hydronephrose.

Ich habe in der vorhergehenden Aufzählung von verschiedenen Kombinationen von Mißbildungen auch pathologische Zustände an der Niere und an den Ureteren erwähnt. Es ist auffallend, daß sich neben der Atresia ani auch Verschlüsse der Vagina und der Urethra finden, und daß oft Folgezustände von Harnstauung in Ureter und Niere vorkommen. Es legt dieser Befund die Vermutung nahe, daß die Momente, die die Analmembran an ihrer Eröffnung hinderten, auch Verschlüsse im Bereiche der Urogenitalmembran, Atresien der Urethra und Vagina bedingten. Durch diesen Verschluß oder mindestens durch eine verzögerte Eröffnung würden Stauungszustände folgen, die die Dilatation der Nierenbecken und Ureteren verständlich machen können. Wie gesagt, kann es sich nur um eine Vermutung handeln, die geringe Zahl der angeführten Fälle schließt willkürliches Zusammentreffen dieser Zustände nicht aus.

Dafür, daß das Moment der Vererbung bei der Atresia ani, wie bei den meisten Mißbildungen, auch eine Rolle spielt, dafür sprechen eine Reihe von Veröffentlichungen. König berichtet von einem Knaben, dessen Vater und zwei Brüder mit derselben Mißbildung geboren wurden. Hadra (1885) erzählt von einer Familie, in der 6 Fälle bei verschiedenen Generationen auftraten, Wurzer (1851) von einer Familie, in der von 10 Kindern 3 die gleiche Mißbildung hatten, Bollmeyer (1894) erwähnt einen Fall, dessen Vater, Oheim und älterer Bruder auch mit einer Atresia ani zur Welt kamen.

Über die Häufigkeit des Vorkommens von Atresia ani lassen sich keine genauen statistischen Angaben machen. Es werden zwar die Fälle von Mißbildungen bekannt, aber nicht die Zahl der zwischen zwei Mißbildungen geborenen Kinder mit normalem After. Die statistischen Zahlen, die sich in der Literatur finden, sind daher sehr wechselnd. Im Petersburger Findelhaus wurden von 1870—1880 unter 15 000 Neugeborenen 15 Fälle mit Atresia ani beobachtet. Zoehrer, Wien, fand unter 50 000 Geburten nur zwei Fälle. In der geburtshilflichen Anstalt von Dublin (Collins) war unter 16 654 nur eine Atresia. Hingegen fand Dunkalf unter 3000 fünf Atresien. Anders hat auf 6—15 000 Geburten eine Atresie berechnet. Ziemendorff fand nach einer Zusammenstellung aller bis 1909 erschienenen Statistiken, daß durchschnittlich auf 7581 Neugeborene ein Fall mit Atresia kommt.

Nicht immer wird eine solche Mißbildung gleich bei der Geburt bemerkt. Am leichtesten wird sie bei Atresia rekti übersehen. Der normal angelegte After täuscht die Hebamme und läßt sie an diesen immerhin seltenen Zustand nicht denken. Auch das Fehlen von Mekonium fällt zunächst noch nicht auf. Erst wenn dann nach ein, zwei Tagen die Windeln nur von Urin beschmutzt sind, das Kind sich unbehaglich fühlt und sein Leib stärker anschwillt, wird diesem Zustand Beachtung geschenkt. Zunächst wird er als Verstopfung gedeutet und entsprechend behandelt. Die eingeführte Klystierspritze, die auf einen Verschluß führt, oder das aus dem After sofort wieder hervorsprudelnde Spülwasser, wird in den meisten Fällen der Pflegerin oder Hebamme auffallen und in ihr den Verdacht auftauchen lassen, daß hier eine Besonderheit vorliege. Hat mangelnde Intelligenz oder Gleichgültigkeit der Wartepersonen noch nicht erkannt, daß ärztliche Hilfe notwendig ist, so treten bald schwere Ileuserscheinungen

auf. Mit der Nahrung hat der Säugling Keime in seinen bis dahin noch sterilen Darm aufgenommen und es tritt infolge der Zersetzung der sich stauenden Kotmassen immer stärkere Auftreibung des Leibes auf. Nahrung wird verweigert. Starkes Erbrechen setzt ein. Zuletzt wird Mekonium erbrochen. Infolge des stark nach oben gedrängten Zwerchfells wird die Atmung wesentlich behindert. Das Kind wird cyanotisch und kühl. Die Beine sind häufig krampfhaft an den Leib gezogen, die Hände geballt. Oft treten Krämpfe auf. Unter starkem Verfall des Allgemeinbefindens gehen die Kinder, wenn nicht operativ Hilfe gebracht werden kann, dann nach etwa 4—6 Tagen zugrunde. Nicht selten tritt der Exitus infolge einer Peritonitis ein, die sich nach dem Platzen der übermäßig geblähten Darmschlingen entwickeln konnte.

Nicht nur die Atresia rekti, sondern auch die Atresia ani wird leicht in den ersten Tagen übersehen. Findet nicht eine genaue Untersuchung nach der Geburt des Kindes statt, so verdeckt die verborgene Lage des Afters sein Fehlen. Die Symptome sind natürlich die gleichen wie bei Atresia rekti. Besteht bei Atresia ani eine Fistel, so fällt natürlich meist auf, daß an einer abnormen Stelle sich Kot in Form eines feinen Fadens entleert. Auch hier ist der Endausgang ohne Operation derselbe, wenn auch die fast immer äußerst geringe Stuhlentleerung das Leben noch einige Tage, selten Wochen ermöglicht. Besteht in solchen Fällen ein dünnflüssiger Stuhl, so entwickelt sich das Bild eines chronischen Ileus, der dann, sobald der Kot eine festere, geballte Form annimmt, zum absoluten Ileus führen muß. Eine Sonderstellung nehmen, wie bereits erwähnt, die Fisteln zum Vestibulum vaginae bei weiblichen Kindern ein. Sie sind fast regelmäßig von wesentlich größerem Kaliber. Die Kinder können mit dieser Fistel leben, leiden aber oft ständig an hochgradiger Obstipation. In einem nicht geringen Prozentsatz fehlen auch diese Störungen und es ist eine regelmäßige ausreichende Defäkation möglich, oft bei guter Kontinenz des Anus anonalis. Bei den übrigen Fisteln ist natürlich eine Kontinenz niemals vorhanden. Wenn auch manche Patientinnen mit Atresia ani vestibularis ein hohes Alter erreicht haben, so ist doch, ganz abgesehen von ästhetischen und kosmetischen Gründen bei der abnormen Lage des Afters in den Genitalien stets die Gefahr der Infektion der höheren Geburtswege besonders zu Zeiten der Menstruation und im Puerperium gegeben, die zu dauerndem Siechtum und Tod führen kann. Außerdem ist auch der Gesichtspunkt

von praktischer Bedeutung, daß nach einer Verheiratung eines solchen Mädchens die Ehe nach § 1333 und 1334 des Bürgerlichen Gesetzbuches anfechtbar sein dürfte.

Beim anus anomalis vesikalis wird das Mekonium in die Blase entleert und mit Urin verdünnt abgeschieden. Bei dieser Komplikation trübt die durch den Kot gesetzte Infektion ganz wesentlich die Prognose. Fast immer erfolgt eine Zersetzung des Harns und eine schwere Cystitis, die durch ascendierende Pyelonephritis zum Tod führt. Immerhin sind in der Literatur mehrere Fälle berichtet, wo das Leben einige Jahre möglich war. Nach Page ist ein Mann, der seinen Kot nur durch die Urethra entleerte, 54 Jahre alt geworden.

Die Lebensaussichten und Möglichkeiten bei einem Anus fistulosus, bei dem eine Fistel zwischen After und Rektum besteht, richten sich ganz nach der Weite der betreffenden Fistel und sind dementsprechend verschieden. Von großer diagnostischer Bedeutung und im Hinblick auf die operative Behandlung von praktischer Wichtigkeit sind die Beckenmaße beim Neugeborenen. Nach Bodamer beträgt bei ausgetragenen Knaben die Entfernung von der Tuberositas ossis ischii der einen Seite zu der anderen Seite 2,6—2,8 cm.

Vom os coccygis bis zum Promontorium ossis sacri 2,8 bis 3,0 cm.

Vom os coccygis bis zur Symphysis ossis pubis 2,8—3,2 cm.

Jacubowitsch hat nun darauf hingewiesen, daß man bei Atresia rekti stets mit einer erheblichen Entfernung des Rektums vom Anus rechnen müsse, wenn diese Dimensionen nennenswert verkürzt seien. Dies ist bei der Beurteilung des Operationsverfahrens wesentlich und die Richtigkeit des Jacubowitsch'schen Schlusses hat sich wiederholt erweisen lassen. Natürlich, wie jede Regel hat auch diese ihre Ausnahmen. Maffé (1897) führte, weil er den Abstand der Tubera ischii näher fand als normal und daher die Operation vom Damm her bei dem hoch vermuteten Rektumende für schwierig hielt, die Colostomie aus, fand aber bei der Sektion nur eine Atresia ani simplex.

Wie schon bereits hervorgehoben, ist in den allermeisten Fällen von Atresia ani das Leben mit der Mißbildung nicht vereinbar, wenn nicht durch eine Operation Abhilfe geschafft wird.

Schon aus dem Mittelalter wird berichtet, daß die Chirurgen versucht haben, diesen Kindern zu helfen, wie folgende Stelle bei Paul v. Aegina (de chirurgia liber 1553) beweist:

„Pueris recens natis anus ex natura aliquando imperforatus reperitur, eo quo membrana est obstructa. Si igitur hoc fieri poterit, ipsis digitis membrana diffringatur: sin minus, scalpelli acie illa exeisa vino curabimus."

Über die Operationsverfahren, die angewendet wurden und heute noch angewendet werden, sind die Ansichten der Autoren teilweise recht verschieden. Zunächst stehen sich zwei Ansichten gegenüber in den Punkten des Operationstermines. Es ist klar, daß bei vollständigem Verschluß eine Operation in den allerersten Tagen erfolgen muß. Nun ist vorgeschlagen worden, gleich am ersten Tage zu operieren, da in diesem Falle der Darm noch keimfrei sei und man vollkommen aseptisch operieren könne. Gewiß ist es von großer Bedeutung, da die Operation oft recht mühselig ist, man lange das Beckengewebe nach dem Rektum durchsuchen muß, ja oft dabei das Peritoneum nicht schonen kann, daß der Darminhalt all dies Gewebe bei der Operation nicht infizieren kann. Aber schon nach einem Tage wird der Darm sich ja vom Munde aus infizieren und in der Nachbehandlung wird sich die Wunde kaum steril erhalten lassen. Entscheidender spricht gegen die Operation am ersten Tage der Umstand, daß das Rektum meist nur wenig Mekonium enthält, und dagegen am 2. und 3. Tage das prall gefüllte Rektum für die Diagnose, wie für die Operation von allergrößter Bedeutung ist. Außerdem dürften in den meisten Fällen die Kinder den oben geschilderten Verhältnissen nach frühestens am zweiten Tage zum Arzt gebracht werden. Wollte man da eine Änderung schaffen, so müßten die Hebammen angewiesen werden, sofort nach der Geburt den Säugling genau zu inspizieren und den After jedesmal mit dem Finger auf Durchgänglichkeit zu prüfen.

Besteht bei der Atresia noch eine Fistel, so kann man den Operationstermin natürlich noch hinausschieben. Wichtig ist es, daß man die Kinder bei noch guten Kräften und gutem Allgemeinstand operieren kann. Darin liegt in jedem einzelnen Falle die Grenze, bis zu der man abzuwarten berechtigt ist.

Die Operation hat in erster Linie das Ziel, dem Darm eine dauernde Entleerung nach außen zu ermöglichen. Daneben muß

es erstrebt werden, normale Verhältnisse herzustellen, Kontinenz des Afters zu schaffen und eventuell vorhandene Fisteln zu schließen.

Am leichtesten gelöst werden alle diese Aufgaben, wenn nur eine Atresia ani simplex oder eine Atresia rekti vorliegt, bei der nur eine dünne Membran den Abschluß bildet. Schon äußerlich kann man diese Fälle erkennen. Beim Schreien des Kindes wölbt sich durch den vermehrten intraabdominellen Druck die Afterpartie vor, oder die dünne Zwischenschicht läßt das Mekonium bläulich-schwarz durchschimmern. Auch der palpierende Finger erkennt aus der eigenartigen, an Fluktuation erinnerten taktilen Empfindung das Vorhandensein von Mekonium in geringer Tiefe.

Es genügt in diesen Fällen, mit dem Finger die Membran stumpf zu durchbohren oder sie mit der Schere in einzelnen Zipfeln zu excidieren. Liegt sie am Ende des normal gebildeten Afters, so ist zur Einstellung ein weiter Ohrentrichter praktisch gut verwendbar.

Schwierig wird die Aufgabe, wenn das Rektum in ziemlicher Tiefe liegt; vor allem, da man nicht weiß, wie tief und in welcher Richtung man das Rektumende zu suchen hat, da alle Modifikationen der Lage möglich sind. Die ersten Versuche in einem solchen Falle zu operieren sind mit einer Punktion mit dickem Troikart oder mit einem bloßen Einstich gemacht worden. Dies Verfahren ist jedoch in jeder Beziehung zu verwerfen. Es bleibt dabei dem Zufall überlassen, ob man den Darm wirklich trifft. Ebenso gut kann man Blase, Vagina oder das Peritoneum anstechen. Hat man gleichzeitig auch den Darm verletzt, so ist eine Peritonitis oder eine Phlegmone des Beckenbindegewebes die unausbleibliche Folge. In zahlreichen Fällen ist nach dieser Operation bald der Tod eingetreten. Selbst wenn der Darm günstig getroffen wird, der Kot abgelassen werden kann, so ist doch nur eine momentane Abhilfe geschaffen. Erstens erfolgt immer eine Infektion des Stichkanals, und wenn das Kind mit dieser Infektion fertig wird, so wird der Kanal durch narbige Schrumpfung sich bald schließen und der Zustand ist nicht viel besser wie vor der Operation. Man hat zwar versucht, durch tägliches Dehnen mit Charpie und Preßschwamm den Gang offen zu halten. Aber diese Versuche bedeuteten nur eine tägliche Quälerei, die zu einem definitiven Resultat nicht führen konnte.

Einen Schritt weiter geht die von Heister empfohlene Methode. Er macht einen Sagittalschnitt vom Steißbein bis zum Skrotum beziehungsweise zur hinteren Kommissur und arbeitete sich dann teils stumpf, teils scharf in das Becken hinein, bis er auf das Rektum stieß. Das Rektum wurde dann durch Incision eröffnet. Aber auch diese Operation neigt zu den üblen Folgezuständen der vorher beschriebenen Operationsweise: Narbe und Infektion, wenn auch lange nicht in dem Maße, da die Wunde und die Darmöffnung viel breiter nach außen frei liegen. Mit der Heilung schrumpft die geschaffene Öffnung immer wieder zusammen. Meist bleibt auch hier in der Nachbehandlung der Narbenzug eine ständige Gefahr. Erweiterung mit Bougies und Kornzange, nachträgliche Incisionen werden meistens noch lange Zeit erforderlich sein.

Um alle diese Unbequemlichkeiten, die Gefahr der Sepsis und der konsekutiven Narbenkontraktur zu vermeiden, hat Littré 1710 vorgeschlagen, bei Atresia ani den Dickdarm in der Leistengegend zu eröffnen und hier einen Anus praeternaturalis anzulegen. Da man diese Operation jedoch nicht ohne Verletzung des Bauchfells machen konnte, versuchte Duret 1793 an einer Leiche von der Lende aus unter Schonung des Peritoneums den Dickdarm zu eröffnen, was ihm jedoch mißlang. Callisen betonte dann 1813, daß diese Operation von der Lende aus leichter sei als in der Leistengegend. 1843 hat Amussat diese nach Callisen benannte Operation mehrfach bei Atresia ani mit Erfolg ausgeführt. Jedoch stellte es sich bald heraus, daß hierbei das Peritoneum durchaus nicht immer geschont werden konnte, da das Kolon in der Hälfte der Fälle ein Mesokolon besaß. Auch erwies sich die Operation oft als technisch recht schwierig. Lange Zeit haben dann die beiden Verfahren von Littré und Callisen nebeneinander Geltung gehabt, bis eine neue Methode, die die Afteröffnung wieder an den Damm verlegte (Proktoplastik) beide verdrängte.

Es ist die noch heute anstrebenswerte Operation, wie sie Dieffenbach 1828 zuerst angegeben und Amussat 1835 zuerst ausgeführt hat. Die Protoplastik nach Dieffenbach. Sie hat etwa folgenden Verlauf: Der Darm wird vom Perineum aus aufgesucht, ausgiebig nach allen Seiten aus seiner Umgebung gelöst und beweglich gemacht, dann wird er in der Wunde am Damm herabgezogen und fixiert. Jetzt wird der Darm eröffnet und seine Schleimhauträndер lippenförmig an der äußeren Haut fixiert. Bestand ein mit Schleimhaut ausgekleideter After, so wird die

Schleimhaut sorgfältig unter Schonung des Muskulus sphinkter ani externus exstirpiert und das Rektumende in den Sphinkter gelagert. Der Darm muß in ausgiebiger Weise mobilisiert sein, damit er sich ohne Spannung an der äußeren Haut fixieren läßt. Es würden sonst die Nähte durchschneiden, der Darm würde zurückgleiten und eine Narbenstriktur müßte unausbleiblich folgen.

Gelingt es nicht in schwierigen Fällen den Darm zu finden, so hat Strohmeyer empfohlen, das Peritoneum vom Douglas aus zu eröffnen und sich so über das Darmende zu orientieren. Führt auch dies nicht zum Ziel, so rät Macleod, eine Laparotomie zu machen, den Darmverlauf zu verfolgen und das unterste Ende in die Operationswunde am Darm vorzudrängen und damit auffindbar zu machen. Der Hautschnitt wird bei der Operation nach Dieffenbach in derselben Weise wie bei der Operation nach Heister angelegt. Muß man in großer Tiefe arbeiten, so reicht der Schnitt unter Umständen noch nicht aus. Man kann dann das Steißbein nach hinten umbiegen oder resecieren (nach Amussat). Die Orientierung in einer solchen tiefen Operationswunde ist meist bei den kleinen Verhältnissen recht schwer und es empfiehlt sich eine Sonde in Vagina und Urethra einzuführen, um so diese Organe zu schützen. Ist an Stelle des obliterierten Rektums ein bindegewebiger Strang zu finden, so ist damit ein vorzüglicher Wegweiser für den Operateur gegeben.

Bestanden bei Atresia ani noch Fisteln, so hat man sie bei der Operation nicht berücksichtigt. Sie sind dann häufig durch die beim Herabziehen des Darmes entstandene Abknickung obliteriert und ausgeheilt. Wo das nicht der Fall war, hat man sie in einer sekundären Operation exstirpiert (König).

Für die Atresien mit Fisteln nach der Vagina und dem vestibulum hat Rizzoli eine Modifikation der Dieffenbach'schen Protoplastik angegeben. Er legt ebenfalls das Rektum frei, mobilisiert es ausgiebig und umschneidet dann den Anus anomalis so, daß der oft vorhandene Sphinkter internus am Darme erhalten bleibt. Dann wird in derselben Weise das Rektum an die normale Stelle gelagert und die Schleimhaut mit der äußeren Haut vereinigt. Die Einmündungsstelle in die Vagina oder das Vestibulum wird durch Naht geschlossen. Man hat durch diese Operation gleichzeitig mit der Atresie auch die Fistel beseitigt.

Es ist nach Möglichkeit zu erstreben, das Mekonium von der Wunde fernzuhalten, was jedoch bei schwierigen operativen Verhältnissen, bei tiefen Arbeiten in dem verengten Becken und bei prall gefülltem Darm nicht immer möglich ist. Jedenfalls ist die Wunde, wenn sie beschmutzt wurde, gründlich auszuspülen. Selbstverständlich wird man, wenn man nach Strohmeyer den Douglas'schen Raum eröffnen mußte, vor der Eröffnung des Rektum den Peritonealschlitz exakt zunähen. Es ist ratsam, bei vaginalen und vestibularen Fisteln stets die Operation nach Dieffenbach—Rizzoli auszuführen, weil sie mit einer gewissen Garantie die Fistel beseitigt, während das Dieffenbach'sche Verfahren für den Fall, daß die Fistel sich nicht spontan schließt — und das kann man ja nie voraussagen — nur eine halbe Operation bedeutet. Oft ist auch eine ausreichende Mobilisation des Darmes infolge der durch die Fistel bedingten Fixation ohne ihre Abtrennung unmöglich.

Eine weitere Modifikation hat Nießner angegeben für die Atresia ani vaginalis seu vestibularis. Er legt durch den Hautschnitt den Muskulus sphinkter externus frei, durchtrennt ihn aber nicht. Dann wird der Anus anomalis vom Vestibulum beziehungsweise von der Vagina aus umschnitten und der Darm soweit wie nötig mobilisiert von dieser Wunde aus. Das so frei präparierte Darmende wird von einer Kornzange erfaßt, die den Sphinkter externus von außen durchbohrt hat, durch den Sphinkterring hindurchgezogen und außen vernäht. Die Operation ist äußerst schonend und vermeidet die Durchtrennung des Sphinkter und der Beckenbodenmuskulatur. Sicher ist hier natürlich die Kontinenz des Afters gewährleistet, die aber auch bei der Dieffenbachschen Methode fast immer erreicht wird. Der Nachteil der Operation nach Nießer ist der, daß sie mit sehr kleinen Schnitten arbeitet, die oft nicht ausreichend sein werden. Sitzt die Fistel nicht im untersten Teil der Vagina, sondern höher, so wird diese Methode sich nicht durchführen lassen.

Die schwierigsten Aufgaben stellt die Komplikation der Atresia ani mit einer Urethral- oder Vesikalfistel. Gerade hier muß man versuchen, die Fistel auszuschalten, denn sie bedeutet die Gefahr der schwersten Infektion für das Kind. Bei der Urethralfistel führt man zweckmäßigerweise eine Sonde in die Urethra und versucht den Fistelgang zu präparieren, dann nach beiden

Seiten hin abzuklemmen und zwischen den Klemmen zu durchschneiden. Der Darm kann dann nach seiner Mobilisation nach Dieffenbach versorgt werden. Der urethrale Teil der Fistel wird exstirpiert und die Urethralwunde geschlossen.

Bei der Atresia ani vesikalis wird die Fistelversorgung dadurch kompliziert, daß sie in großer Tiefe innerhalb des Peritoneums ausgeführt werden muß. Mit Erfolg wurde ein operativer Verschluß der Fistel bisher nicht erreicht. Meistens wurde in solchen Fällen der Anus praeternaturalis angelegt, oft nachdem der Versuch der Proktoplastik mißlungen war. Hadra (1889) hat in einem solchen Falle eine Schlinge des Kolon sigmoideum am Perineum eingenäht und eröffnet.

Auf sehr einfache Weise hat man im allgemeinen die perinealen, skrotalen und suburethralen Fisteln beseitigt, teilweise auch die vestibularen. Man hat sie auf der Hohlsonde vom Darm aus gespalten und ihre Heilung der Granulation und Epithelisation überlassen. Man braucht dabei den Sphinkter ani externus nicht zu durchschneiden, weil diese äußeren Fisteln in den Darm führen analwärts von der Sphinkterenmuskulatur. Für die Fisteln, die nur durch eine dünne Epithellage nach außen gedeckt, dicht unter der Oberfläche verlaufen, mag diese Spaltung genügen. Liegt der Gang aber tiefer, so resultiert eine Rinne, die einen Teil des Stuhles aufnehmen kann, und ihn einen falschen Weg leitet. Jedenfalls ist für die Atresia ani vestibularis unbedingt das Dieffenbach-Rizzoli'sche Verfahren das beste.

Ziemendorff hat 1909 statistisch 114 Fälle von Atresia ani der letzten 16 Jahre zusammengestellt und folgende Resultate gewonnen.

Prognose der Proktoplastik.

	Heilung	Tod	Summa	Tod in %
Atresia ani	13	4	17	23
„ rekti	3	3	6	50
„ ani et rekti	4	1	5	20
„ „ vesikalis	1	5	6	83
„ „ urethralis	5	3	8	37
„ „ vestibularis vaginalis	30	3	33	9
„ „ cum Fistula externa	1	2	3	66
Summa	57	21	78	26

Prognose der Kolostomie.

	Prinäre Operation		Secundäre Operation		Summa		Tod in %
	Heilg.	Tod	Heilg.	Tod	Heilg.	Tod	
Atresia ani	1	3	—	4	1	7	87
„ rekti	1	4	1	3	2	7	77
„ ani et rekti . . .	—	—	1	2	1	2	66
„ vesikalis	—	—	—	2	—	3	100
„ urethralis	—	—	1	—	1	—	0,0
„ vaginalis, vestibularis	—	2	1	2	1	4	80
Summa	11		18		29		79
Mortalität %	81		78		79		

Prognose der Incision, Punktion, stumpfe Trennung.

	Incision		Punktion		Stumpfe Trennung		Summa		Tod in %
	Heil.	Tod	Heil.	Tod	Heil.	Tod	Heil.	Tod	
Atresia ani	1	—	—	1	1	—	2	1	33
„ rekti	1	—	—	—	—	—	1	—	0
„ urethralis . . .	1	1	—	—	—	—	1	1	50
„ cum fistula externa	1	—	—	—	—	—	1	—	—
Summa	4	1	—	1	1	—	5	2	28
Mortralität %	20		100		—		28		

Ziemendorff zeigt an diesen Statistiken, daß die Prognose der Atresien verschieden ist nach ihrer Art. Am günstigsten bei Atresia ohne Fistel oder mit Vestibularfistel, am ungünstigsten bei der Vesikalfistel. Außerdem tritt in den Statistiken eine auffallend schlechte Prognose für die Kolostomie gegenüber der Proktoplastik zutage. Ziemendorff selbst fragt sich am Ende seiner Arbeit, wie es möglich sei, daß die Kolostomie so ungünstige Resultate zu verzeichnen habe. Er fordert, daß unter allen Umständen vom Damm aus eine Operation zu versuchen sei und nur als ultima ratio ein Anus praeternaturalis angelegt werden dürfe. Auch Rotter macht die Kolostomie nur, wenn die Proktoplastik auch nach Eröffnung des Peritoneums (Strohmeyer) und nach

gleichzeitiger Laparotomie (Macleod) nicht gelingt. Den gleichen Standpunkt vertreten Esmarch und König. Anders äußert seinen Standpunkt mit den Worten: „Die Anlegung eines Weichen- oder Lendenafters ist aus der Reihe der operativen Eingriffe bei angeborener After- und Mastdarmsperre zu streichen, da es dem energischen Vorgehen immer gelingen wird, den Darm, wenn auch mittels Perforation der Bauchhöhle von unten her oder per laparotomiam zu finden."

Gewiß ist die in allen Fällen erstrebenswerte Operation bei Atresia ani die Proktoplastik. Man muß auf jeden Fall versuchen, den operativen After an die normale Stelle zu legen und die Kinder vor dem dauernden Anus praeternaturalis zu bewahren suchen, der die Unglücklichen für das ganze Leben zu minderwertigen Individuen in der menschlichen Gesellschaft machen würde. Doch scheint mir das prinzipielle Verwerfen der Operation auch als temporäre Kotfistel nicht richtig zu sein. Die Vertreter der entgegengesetzten Ansicht heben hervor, daß die Säuglinge diesen oft sehr schweren Eingriff relativ gut vertragen. Dem widerspricht die allgemeine Erfahrung, daß gerade Säuglinge besonders in den ersten Tagen, wo man ja operieren muß, gerade sehr empfindlich gegenüber jedem Blutverlust sind. Es ist dies auch physiologisch sehr verständlich. Der Neugeborene, bisher vor jeder Unbill im Mutterleibe geschützt, wird mit einem Male vor zahllose Aufgaben und Gefahren gestellt, die seine ganze Energie und Leistungsfähigkeit nahezu restlos verbrauchen. Man kann ihm daher besondere Leistungen nicht zumuten.

Wenn man bedenkt, in welch elendem, bereits geschwächtem Zustande oft die Säuglinge mit einem bestehenden Ileus in die Klinik gebracht werden, so ist es nach meiner Meinung zweifellos richtiger, wenn man erkennt, daß eine leichte Operation vom Damm nicht zu erwarten ist, zunächst durch einen Anus praeternaturalis die bedrohlichste Gefahr zu beseitigen und die Verlegung des Afters an seine normale Stelle für eine Zeit zu verschieben, wo die Chancen für eine solche Operation günstiger sind. Der Anus inguinalis bietet für die sekundäre Operation auch dadurch günstigere Verhältnisse, daß man durch das Einführen einer dicken Sonde sich das Auffinden des Enddarms wesentlich erleichtern kann. Für die Wundheilung ist es bei dieser Operation günstig, daß der Anus praeternaturalis die Wunde am Damm von der sonst unvermeidlichen täglichen Beschmutzung mit Kot freihält.

Zweierlei muß man jedoch bedenken. Erstens darf man den Anus nicht zu tief an der Flexura sigmoidea anlegen, weil er sonst die unbedingt nötige Mobilisierung bei der sekundären Proktoplastik erschweren würde. Dann gilt es, nicht länger als 1½ Jahre mit der zweiten Operation zu warten, da erfahrungsgemäß nach längerer Zeit das Gewebe sich erheblich derber erwiesen hat, was die Lösung des Enddarms ganz wesentlich erschwert.

Wenn man sich nun fragt, wie es möglich ist, daß sich trotzdem nach der Ziemendorff'schen Statistik solch ungünstige Prognose für die Kolostomie im Vergleich zu der Proktoplastik ergeben hat, so kann ich nur zu dem Schlusse kommen, daß bei dieser Statistik zahlreiche Faktoren von wesentlicher Bedeutung nicht berücksichtigt sind und berücksichtigt werden konnten. Es ist leicht verständlich, daß, nachdem mit der 1835 zuerst ausgeführten Operation nach Dieffenbach zum ersten Male wirklich ideale Erfolge möglich wurden, diese Operation sich schnell zur alleinherrschenden machte und zunächst die anderen Methoden vollkommen verdrängen mußte. So wurdem die meisten Fälle zuerst vom Damm aus operiert und die Kolostomie kam dann zur Anwendung, wenn die erste Methode dem Operateur mißlang. Das wird zunächst die Prognose verschlechtern. Diejenigen Kinder mit an und für sich prognostisch günstigen Formen der Mißbildungen — es sind die Atresia ani simplex und ani vestibularis, die eine besonders große Heilungsziffer 13 : 4 und 30 : 3 in der ersten Tabelle ausmachen —, wurden natürlich erst recht vom Damm aus operiert und heben damit die Aussichten der Proktoplastik wesentlich. Darum kann man beide Methoden nicht statistisch gegenüberstellen und daraus entscheidende Schlüsse ziehen. Es werden, da eben die Proktoplastik viel häufiger angewandt wurde, ungleiche Zahlen (79 Fälle von Proktoplastik gegenüber 29 Fällen von Kolostomie) miteinander verglichen. Fehler sind daher möglich, besonders da gewisse wesentliche Momente, Art der Ernährung des Kindes, Muttermilch, künstliche Ernährung, Pflege zu Hause oder in einer Klinik, Geburtsgewicht usw. nicht in der Statistik in Rechnung gesetzt werden konnten.

In gleicher Weise sind auch die älteren Statistiken von Curling und Cripps zu beurteilen, die übrigens eine nicht so ungünstige Prognose der Kolostomie im Vergleich zur Proktoplastik aufweisen. Daß in neuerer Zeit der Anus praeternaturalis in geeigneten Fällen doch als indiciert betrachtet wird, habe ich in der Literatur an

zwei Stellen gefunden. Lanz (Amsterdam) erwähnt kurz ohne weitere Begründung, daß er es für angebracht hält, bei schweren Fällen auch die temporäre Kotfistel anzulegen, um die Neugeborenen erst etwas kräftiger werden zu lassen.

Wendel demonstrierte in der medizinischen Gesellschaft zu Magdeburg am 17. November 1910 einen Fall von Atresia ani et rekti. Das Röntgenbild zeigte eine hochgradige Hypoplasie des Beckens. Das Steißbein fehlte und das Kreuzbein bestand nur aus drei Wirbeln. In der Annahme, daß sich die Operation vom Damm aus schwierig gestalten würde, hat Wendel den Anus praeternaturalis inguinalis angelegt. Das Kind hat den Eingriff, obwohl es künstlich ernährt werden mußte, gut überstanden. Eine sekundäre Operation war beabsichtigt.

Ich möchte nun den von mir beobachteten Fall von Atresia ani in der Marburger chirurgischen Klinik beschreiben:

Leopold Lehrhold.

Der 2 Tage alte Patient wird mit schwachen Lebenskräften, stark faltiger Haut eingeliefert. An der rechten Hand findet sich ein doppelter Daumen, die Analöffnung fehlt. Beim Schreien wölbt sich an Stelle des fehlenden Anus die Haut etwas vor.

21. 1. 19. Operation: Incision der Haut, weiterhin Spaltung des Bindegewebes bis auf das Rektum, das eröffnet wird. Entleerung von Mekonium. Anheftung der Rektalschleimhaut an die Haut durch Naht.

Im Laufe des Tages noch geringer Blutverlust aus der Operationswunde. Das Kind trinkt gut an der Brust.

23. 1. Das Kind hat sich gut erholt, schreit und trinkt.

27. 1. Die Nabelschnur ist abgefallen. Gelber Stuhlgang. Weiterhin Hebung des Allgemeinbefindens.

18. 2. Nachdem das Kind in den letzten Tagen kaum noch Nahrung zu sich genommen hat, tritt heute der Exitus laetalis ein.

Sektion:

50 cm lange Leiche eines Kindes männlichen Geschlechts in dürftigem Ernährungszustand. Die Haut ist blaß, in der Umgebung des Anus etwas gerötet. Der Anus ist für eine Pinzette zugängig. Vorne sowohl wie nach hinten gehen von der Analöffnung aus, je etwa 0,5 cm weit, strahlige, kurze, etwas eingezogene

Narben, im ganzen 6. Nach Eröffnung der Bauchhöhle quillt eine kleine Menge (etwa 2 Eßlöffel voll) einer schaumigen, von Eiterflocken durchsetzten blaßgelben Flüssigkeit hervor. Das Peritoneum der Darmschlingen ist blaß, das Mensenterium sehr fettarm, etwas gerötet. Die Leber überragt den Rippenbogen etwa um Fingerbreite. Ihre Oberfläche ist von dickem, rahmigem Eiter bedeckt. Zwergfellstand beiderseits an der fünften Rippe. In der rechten Pleurahöhle ein klein wenig fadenziehende Flüssigkeit, von schleimiger Konsistenz. Die Lungen sind frei von Verwachsungen und von normaler Konfiguration. Das Herz ist klein. Myocard bräunlich. Vor den beiden linken Lungenvenen zeigt sich zum Sulcus atrioventricularis in ungefähr sagittaler Richtung, leicht gebogen herabziehend, eine Vene, die die Dicke eines schwachen Federkiels hat und nur wenig hinter der Cava superior an Größe zurücksteht. (Vena cava superior sinistra persistens.) Pulmonalarterie in ihrem Anfangsteil sehr weit. Der Duktus Botalli ist geschlossen, die Lungen größtenteils lufthaltig. Die hinteren Teile des linken Unterlappens zeigen in größerer, die des rechten Unterlappens in geringerer Ausdehnung dunkelrote Schnittfläche, festere Konsistenz, herabgesetzten Luftgehalt.

Die Milz ist kurz, sehr dick geschwollen. Die Schnittfläche sehr feucht, dunkelrot, mit undeutlichen Follikeln.

Im Magen grünliche Flüssigkeit. Die Schleimhaut glatt, blaß. Im Duodenum gallig gefärbter Inhalt. Papilla duodenalis sehr stark zapfenförmig vorspringend. Die Gallenwege für die Sonde passierbar. Der übrige Darm ist ohne nennenswerte pathologische Veränderungen.

Die Leber ist entsprechend groß, Läppchenzeichnung sehr undeutlich. Parenchym von dunkelbrauner Farbe. Beide Ureteren sind weit, ebenso die Nierenbecken. Beiderseits findet sich am Übergang vom Nierenbecken zum Ureter auf beiden Seiten eine Einschnürung. Rechts quert an dieser Stelle ein kleines artielles Gefäß zum unteren Nierenpol den Ureter, links ist kein Gefäß in entsprechender Lage vorhanden. Die Nierenbecken sind trichterförmig gestaltet. Beide Ureteren werden unterhalb der ringförmigen Einschnürung etwas weiter und verjüngen sich allmählich bis zur Mündung in die Blase. Harnblase ziemlich eng, die Schleimhaut blaß. Das Rektum ist in seinem unteren Abschnitt sehr weit, enthält dünnflüssigen, schwachgelblich gefärbten Inhalt.

Die Erweiterung setzt sich allmählich abnehmend nach aufwärts etwa bis zur Flexura li emalis fort.

Das Gehirn von entsprechender Entwicklung. An den Häuten und am Schädel nichts Pathologisches.

Im Abstrich vom peritonitischen Exudats fanden sich Pneumokokken.

Dafür, daß ein ursächlicher Zusammenhang der tödlichen Erkrankung mit der Mißbildung oder der Operation bestanden hat, ließen sich Anhaltspunkte nicht finden. Das Kind ist offenbar an einer interkurrenten Erkrankung zugrunde gegangen. Der Befund an dem rechten Nierenbecken, die den Ureter überquerende zweite Nierenarterie und die Einschnürung des Ureters an dieser Stelle, läßt an eine Erklärung der Hypernephrose von Merkel denken, der an einer Reihe von Fällen das Vorhandensein einer Hydronephrose durch ein accessorisches Nierengefäß erklärt hat. Es soll dies Gefäß nach seiner Ansicht den Ureter in seinem oberen Teil überqueren, ihn strangulieren und abklemmen. Trotz der großen Analogie kann man in dem vorliegenden Falle diese Erklärung nicht annehmen. Auf der linken Seite fanden sich die gleichen anatomischen Verhältnisse ohne ein entsprechendes Nierengefäß. Auch war auf der rechten Seite der Ureter unterhalb der Einschnürung noch deutlich erweitert. Es sollen nunmehr die Fälle von Atresia ani, die seit 1880 unter 50 000 Aufnahmen in der Marburger chirurgischen Klinik behandelt wurden, nach ihren Krankengeschichten folgen:

1. **Elisabeth Blümeke,** 1894, 5 Monate alt.

Vorgeschichte: Der Stuhl war von Anfang an immer diarrhoisch. Störungen bei der Defäkation wurden nicht bemerkt. Seit 8 Tagen Stuhl fester und verstopft. Die Mutter geht zum Arzt, der das Kind in die Klinik einweist.

Befund: Gut entwickeltes und genährtes Kind. An Stelle des Anus findet sich eine ganz seichte Grube. Das Rektum mündet mit einer streichholzdicken Fistel am Perineum dicht hinter der hinteren Kommissur der Vulva. Fast kontinuierlich drängt sich eine ganz dünne Kotsäule durch diese Fistel. Genitalien normal; doch findet sich rechts und links von der fistulösen Darmöffnung eine Hautfalte. Sonst keine Mißbildungen. Bauch nicht auffallend aufgetrieben. Das Kind scheint keine Bauchschmerzen zu haben.

Die eingeführte Sonde dringt in einen weiten Hohlraum und läßt sich nach der seichten Analeinsenkung hinführen, so daß der Knopf von außen fühlbar wird.

2. 2. 1894. Operation in Narkose: Umschneidung der Fistel und Umschneidung des direkt unter der Haut liegenden Endes des Rektum. Bildung eines weiten Afters an normaler Stelle durch Herausnähen der Schleimhauträndер an die Haut und quere Hautnähte vor dem Anus, welche den schmalen Damm verbreitern. Operation gelingt leicht. Der Kot entleert sich in dicker Säule.

11. 2. Normaler Wundheilungsverlauf. Die Nähte werden entfernt. Das Kind wird der Mutter zurückgegeben.

2. **Anna Sprinckmann,** 1898, 8 Monate alt.

Vorgeschichte: Patientin ist das fünfte Kind ihrer Eltern. Die Eltern und Geschwister sind gesund. Patientin wurde angeblich conduplicato corpore geboren. Nach der Geburt bemerkte man zunächst eine apfelgroße Geschwulst in der Sakralgegend. Ferner fiel auf, daß das Kind ständig nach links gebogen lag, so daß das linke Ohr die Schulter fast berührte und die linke Körperkontur fast eine halbkreisförmige Linie bildete. Der Kot floß kontinuierlich ab und man bemerkte, daß der After fehlte. Ferner wurde eine Verbildung des rechten Fußes bemerkt. Die Geschwulst in der Sakralgegend nahm an Größe etwas zu. Die Verkrümmung des Körpers glich sich größtenteils wieder aus.

Befund: Ziemlich gut genährtes Kind. An der Grenze zwischen Lendenwirbel und Kreuzbein sitzt eine apfelgroße Geschwulst etwas links von der Mittellinie. Die Haut darüber ist von normaler Dicke und läßt sich gut abheben. Sie zeigt fast in der ganzen Ausdehnung der Geschwulst und auch noch an einigen Stellen der Nachbarschaft die Farbe des Naevus vasculosus. Unter der Haut fühlt man zunächst hypertrophisches Fettgewebe, unter welchem ein fluktuierender Sack von mäßig praller Füllung gelegen ist. Der Stiel der Geschwulst verliert sich in einer kraterförmigen Knochenlücke, in welche der tastende Finger hineinfällt. Die Lücke befindet sich links von der Medianlinie. Die Geschwulst ist an einigen Stellen durchscheinend. Der Sack läßt sich durch Druck nicht entleeren, sondern der Inhalt weicht nach den Seiten hin aus.

Die Afteröffnung fehlt. Das Rektum mündet mit einer ziemlich breiten Fistel in die Vagina und zwar ganz dicht hinter dem Frenulum. Der rechte Fuß steht in Varusstellung, während am linken eine Valgusstellung leicht angedeutet ist. Die Varusstellung läßt sich ziemlich leicht ausgleichen. Lähmungen und Atrophien sind an den unteren Extremitäten nicht vorhanden. Der Rumpf der Patientin ist unsymetrisch. Die linke Körperhälfte ist etwas im Wachstum zurückgeblieben.

15. 11. In Narkose werden das hypertrophische Fettgewebe und mehrere Cysten, die mit der Cauda equina in Verbindung stehen, extirpiert. Nach einigen Tagen stellt sich Fieber, Erbrechen und Krämpfe ein.

23. 11. Exitus letalis.

Sektion ergibt Pneumonie des linken Unterlappens und Pneumokokkenmeningitis.

3. **Lina Zimmermann,** 1901, 5 Jahre alt.

Vorgeschichte: Eltern und Geschwister gesund. Kam mit einer Mißbildung zur Welt, welche den Eltern dadurch auffiel, daß der Stuhlgang beständig in kleinen Mengen abging.

Befund: Kräftig gebautes, ziemlich gut genährtes Kind. Brustorgane o. B., Leib stark gewölbt. Bauchdecken gespannt. Keine Dämpfung in den abhängigen Partien. Leber und Milz nicht vergrößert. Der Anus fehlt an seiner normalen Stelle. Dafür findet man eine flache kraterförmige Einziehung, welche sich nachgiebig anfühlt und von einem resistenten subkutanen Ring (offenbar dem sphinkter) eingeschlossen wird. Labia maiora und minora sind vorhanden, ebenso die Klitoris. Jedoch fehlt die Kommissura posteror. Aus dem Vestibulum fließt Kot ab. Das Vestibulum ist so weit, daß man bequem das Nagelglied des kleinen Fingers einführen kann. An der hinteren Wand liegt oberhalb des Ausganges des Vestibulums die Öffnung des Rektums, durch die man den kleinen Finger (unter Anwendung von Gewalt) einführen kann. Die Richtung des engen Rohres ist aufwärts zur Bauchhöhle ansteigend. An der vorderen Wand ist die Öffnung der Harnröhre. Stuhlgang fließt beständig in kleinen Mengen dünnbreiig ab. Urin ist nicht gesondert zu erhalten.



1 Harnblase
2 Uterus
3 Darm
4 Sphinkter ani externus.

Ordination: Zunächst täglich abführen.

2. 5. 01. Seit gestern nachmittag viermal vier Tropfen Opiumtinktur. Der Stuhlgang wird gut zurückgehalten. Pupillen nicht verengert.

Operation in Chloroform-Narkose: Beckenhochlagerung. Steinschnittlage. Spaltung zunächst der Gegend des Sphinkter ani. Es treten deutlich die ringförmig angeordneten Muskelfasern zutage. Bei weiterem Vordringen in die Tiefe findet sich nicht, wie erwartet wurde, alsbald das Rektum. Spaltung der hinteren Vaginalwand bis dicht zum Anus. Die Analöffnung wird mit Mühe umschnitten. Es muß in großer Tiefe operiert werden. Es gelingt sehr schwer weiterhin die Rektalwandung loszupräparieren, namentlich vorne an der Grenze zur Vagina. Es entstehen dabei mehrere Risse in das Rektum. Nachdem es 1½ bis 2 Zentimeter freipräpariert ist, gelingt es absolut nicht, das Rektum herabzuziehen. Es wird nunmehr ein weicher Katheter in das Rektum gelegt und derselbe an der äußeren Haut durch Seide festgenäht. Tamponade der Wundhöhle, Verband.

Bald Erholung. Nachmittags und abends je 3 Tropfen Opiumtinktur.

10. 5. Morgens 7½—9 Uhr. Laparotomie: Schnitt in der Linea alba, der alsbald bis zur Nabelhöhe verlängert wird. Vor der Eröffnung des Peritoneums sieht man eine bläuliche

Masse durchscheinen, die sich als die bis zum Nabel ansteigende Harnblase von schmaler, länglicher und spitzer Form erweist. Entleerung durch Katheter. Die rechte Bauchseite ist bis zur Mittellinie hin von einem sehr stark aufgetriebenen, oberarmdicken Darmstück eingenommen, welches, da der Processus vermiformis ihm anhängt, als Kolon ascendens angesprochen wird. In ihm liegen Kotbröckel in großer Zahl. Die Darmschlingen werden neu durchsucht. Schließlich findet man eine als Flexura angesprochene Schlinge. Dieselbe steigt jedoch (linksliegend) nicht ins kleine Becken hinein, sondern geht wieder aufwärts und, wie sich nach dem Herauswälzen der leeren Dünndarmschlingen herausstellt, in die stark aufgetriebene vorher erwähnte Partie des Darms. Nunmehr zeigt sich, daß dies trotz der rechtsseitigen Lage, das Colon descendens ist, welches dem ziemlich engen Colon ascendens aufliegt. Ins kleine Becken eintretend wird der Darmabschnitt sehr schnell enger und wird hier von dem Uterus, den Ureteren und festen Bindegewebsmassen umscheidet, welche die Isolierung der Darmwand sehr erschweren. Die Niere, die Milz sind ebenfalls unter die Finger gekommen und machen einen normalen Eindruck. Durch bimanuelles Arbeiten, nach Reposition des Darmes außer des Colon descendens, durch Vordrängen des peritonellen Beckenbodens von oben her wird allmählich rings um den Enddarm das Analgewebe durchtrennt und so derselbe mobilisiert. Sodann gelingt es leicht, das Endstück herabzuziehen und in die Dammwunde einzunähen. Tamponade mit Jodoformmull. Hinten Silberdrahtnaht. Vorne keine Naht. Etagennaht der Bauchwunde in üblicher Art.

Während der sehr eingreifenden Operation wird sehr bald der Puls klein und schnell. Das Gesicht ist blaß, die Atmung ist gut. Reichlich Kampferinjektionen. Nach der Operation tritt eine Dyspnoe ein, die offenbar in der Herzschwäche ihren Grund hat. Die Atmung ist sehr schnell (ca. 80 in der Minute), sonst nicht irgendwie behindert. Puls 156, klein. Kampfer weiter. Gegen Mittag Puls ruhiger, 148, kräftiger. Dyspnoe nimmt ab.

4 Uhr nachmittags. Atmung ruhiger. Patientin liegt halbwach da und reagiert auf Anrufen. Von nun an abwechselnd Wein und Milch teelöffelweise. Einmal Erbrechen. Puls wird abends wieder frequenter, klein und das Aussehen schlecht. Unter zunehmender Schwäche gegen 5 Uhr morgens Exitus letalis.

Sektion: Bauchfell injiziert. Sonst nichts Besonderes.

4. **Adolf Möller,** 1907, 3½ Monate alt.

Vorgeschichte: Kind hat seit der Geburt wenig Stuhlgang gemacht.

Befund: An Stelle des Afters erblickt man eine warzige Erhebung, auf deren Höhe sich eine für eine mittlere Sonde grade durchgehende Öffnung befindet, aus der sich der Kot entleert.

21. 3. Operation: (Geheimrat Küster) Spaltung der Fistel und Vernähung der Schleimhaut mit der äußeren Haut. Borsalbenverband.

26. 3. Nähte werden entfernt. Feste Verklebung der Wundränder.

28. 3. Stuhlgang normal. Entlassen.

5. **Johann Georg Korrel,** 1908, 1 Tag alt.

Kind hat seit der Geburt noch nichts genossen. Ein Afterverschluß wurde gleich bemerkt.

Befund: Herz, Lunge, Abdomen: o. B.

An Stelle der Analöffnung ist ein totaler Verschluß festzustellen. Aufgenommen am 23. 7.

Am 26. 7. Operation: (Geheimrat Friedrich) Schnitt über die Anusgegend. In zwei Zentimeter Tiefe kommt man auf den Darm, der eröffnet wird. Sphinkter nicht vorhanden.

27. 7. Kind erbricht mehrere Male. Kein Stuhlgang. Der schlechte Zustand des Kindes erlaubt keinen weiteren operativen Eingriff.

Am 28. 8. Exitus letalis.

Sektion verweigert.

6. **Heinrich Küster,** 1912, 4 Tage alt.

Vorgeschichte: Das Kind kam vor drei Tagen normal zur Welt. Von Mißbildungen ist in der Familie nichts bekannt. Heute bemerkte die Hebamme, daß das Kind noch keinen Stuhlgang gehabt hatte.

Befund: Gut entwickeltes Kind. Innere Organe o. B. Das Rektum ist 1 Zentimeter über dem Anus komplett verschlossen. Sonst keine Mißbildungen.

Operation: (Professor König) Incision hinter dem Anus. Der Sphinkter wird durchschnitten. In zwei Zentimeter Tiefe stößt man auf das blinde Ende des Rektums. Aus dem Einschnitt entleert sich massenhaft Mekonium. Der vordere Rand der Darmwunde wird in die Hautwunde eingenäht, nach hinten zu wird tamponiert.

26. 12. Die Wunde ist sauber, verkleinert sich. Stuhlgang geht gut ab.

1. 1. 12. Allgemeinbefinden sinkt allmählich, obgleich das Kind anscheinend genügend Nahrung zu sich nimmt. Die Wunde sieht gut aus, verkleinert sich.

11. 1. In Behandlung des praktischen Arztes entlassen.

7. **Ochs,** 1912, geboren am 1. 10. 12.

Befund: An Stelle des Afters ein kleines Grübchen. Eine Öffnung fehlt. Aus der Harnröhre entleert sich Kindspech.

2. 10. Operation: (Professor Dr. Hohmeier) Schnitt durch den Anus. Beim Tiefergehen entleert sich eine Menge Kindspech. Das Rektum liegt ziemlich tief. Nachdem es etwas von seiner Umgebung abpräpariert ist, wird es in die Wunde genäht.

10. 10. Aus dem Anus entleert sich reichlich Kot. Harnröhre bleibt frei.

18. 10. Entlassen.

8. **Ludwig Althaus,** 1913, 3 Tage alt.

Vorgeschichte: Normale Schwangerschaft und Entbindung. Seit der Geburt noch keinen Stuhlgang, zunehmende Auftreibung des Leibes.

Befund: Gut entwickelter Säugling. Leib hoch aufgetrieben. Anus verschlossen.

31. 12. Sofortige Operation: (Professor Hohmeier) Quere Incision der dünnen Verschlußplatte. Massenhafte Entleerung von Mekonium. Umsäumung der Schleimhaut.

12. 1. 13. Es entleert sich sofort nach der Operation reichlich Mekonium. Der Stuhlgang war regelmäßig. Die Wunde heilt ohne Störung. Das Kind hat sich gut erholt.

9. **Wenzel**, 1913, 1 Tag alt.

Vorgeschichte: Das gestern morgen geborene Kind kann kein Kindspech lassen, da die Afteröffnung verschlossen ist.

Befund: Lebensfrischer, mittelkräftiger Neugeborener. Der Leib ist hoch aufgetrieben. Eine äußere Afteröffnung ist nicht vorhanden. Beim Schreien und Pressen wölbt sich an der Stelle des Afters nichts vor.

Operation in Narkose: (Dr. Hagemann) Incision in der angelegten Raphe des Afters. Das untere Ende des Darms ist nicht zu erreichen. Deshalb links Anlage eines Anus praeternaturalis. Der Darm ist bis zum Promontorium gebildet und dort festgewachsen. Reichliche Entleerung von Mekonium.

Am 19. 3. Das Kind ist ikterisch.

Am 20. 3. kommt das Kind zum Exitus letalis.

Zusammenstellung der wegen Atresia ani operierten Fälle:

	Kolostomie				Proktoplastik	
	Primäre Operation		Secundäre Operation			
	Heilung	Tod	Heilung	Tod	Heilung	Tod
Atresia ani simplex . . .	—	—	—	1	3	1
Atresia ani fistulosa . .	—	—	—	—	1	—
Atresia ani vestibularis .	—	—	—	—	1	1
Atresia ani vesikalis . .	—	—	—	—	1	—

Mortalität der Proktoplastik 25%.

Mortalität der Kolostomie (1 Fall) 100%.

Gesamtmortalität der neun Fälle 33%.

* * *

Literatur.

1. Wullstein-Willms Lehrbuch der Chirurgie, Band II.
2. Merkel, Die Hydronephose und ihre Beziehungen zu accessorischen Nierengefäßen. Virchow, Archiv f. path. Anat. 191..
3. Münchener medizinische Wochenschrift 1912.
4. Wendel, Medizinische Gesellschaft zu Magdeburg, Münchener medizinische Wochenschrift 1910.
5. Hertwig, Lehrbuch der Entwicklungsgeschichte.
6. Anders, operatives Verfahren bei kontigenitaler analer und rektaler Atresie. Arch. f. klin. Chir., Band 45.
7. Courvoisier, Arch. f. klin. Chir., Band 66.
8. Stieda, über Atresia ani und damit verbundene Mißbildungen. Arch. f. klin. Chir., Band 70.
9. Kreuter, über Aetiologie der kongenitalen Darmatresien, Arch. f. klin. Chir., Band 73.
10. Ziemendorff, über Atresia ani, Arch. f. klin. Chir., Band 89.
11. Rotter, Chirurgie des Mastdarms und des Afters, Bergmann-Bruns Handbuch der prakt. Chir.
12. Schwalbe, Morphologie der Mißbildungen.
13. Birnbaum, Klinik der Mißbildungen und kongenitalen Erkrankungen des Fötus, Marchand Mißbildungen.
14. Esmarch, Krankheiten des Mastdarms und Afters 1882.
15. Nießner, über ein neues Operationsverfahren usw. Wiener klin. Wochenschrift 1907.
16. Jacubowitsch, Zur Diagnose und Therapie der angeborenen Atresien. Arch. d. Kinderheilkunde, Band 7, 1886.

* * *

Es ist mir eine angenehme Pflicht, auch an dieser Stelle Herrn Professor Dr. Guleke für die Anregung zu dieser Arbeit und Herrn Professor Dr. Magnus und Herrn Professor Dr. Löhlein für die mir gewährte liebenswürdige Beratung meinen ergebensten Dank auszusprechen.

Lebenslauf.

Ich, Hugo Nölle, evangel. Konfession, wurde am 23. März 1893 zu Elberfeld als Sohn des Stadtsekretärs Hugo Nölle und seiner Ehefrau Elise geb. Würpel geboren. Von meinem 6. Lebensjahre an besuchte ich zunächst die Volksschule zu Elberfeld und kam dann später auf das dortige humanistische Gymnasium, wo ich Ostern 1912 die Reifeprüfung bestand.

Mein medizinisches Studium betrieb ich an den Universitäten Erlangen, Kiel, Bonn, Marburg. In Kiel legte ich am 2. März 1915 die ärztliche Vorprüfung ab.

Das reguläre ärztliche Schlußexamen beendete ich am 12. Juni 1919 in Marburg.

Meine Lehrer sind die Herren Professoren: v. Bergmann, Bethe, Bielschowsky, Bonhoff, Dieterici, Esch, Fleischmann, Gasser, Gerlach, Grüter, Guleke, Gürber, Hauk, Hildebrand, Jahrmärker, Klein, Löhlein, Löning, Magnus, Müller, Reinke, Ribbert, Rosenthal, Schultz, Schultze, v. Spee, Spuler, Ungar, Wagner, Walb, Wiedemann, Zangemeister.